

УДК .397.3:04.932:616.21-073-65

Л.Г. Розенфельд, д-р мед. наук, Ю.П. Дехтярев, канд. мед. наук, С.А. Мироненко,
Е.Ф. Венгер, д-р физ.-мат. наук, В.И. Дунаевский, В.И. Котовский, канд. физ.-мат. наук,
Е.И. Латенко, С.С. Назарчук, Е. А. Соловьев, канд. техн. наук

Тепловизионная диагностика в оценке состояния здоровья молодежи в возрасте от 16 до 25 лет

В работе приведены результаты термографического обследования молодежи в возрасте от 16 до 25 лет. Показано, что дистанционная инфракрасная термография является эффективным диагностическим методом выявления заболеваний человека, особенно на ранней стадии проявления заболевания. Термография проста в исполнении и необременительна для пациента. Основы здорового образа жизни являются одним из главных факторов предупреждения и развития многих выявленных заболеваний, несоблюдение которого и приводит к тем патологическим изменениям в организме молодежи, которые были выявлены нами в процессе выполнения данной работы. Профилактика предупреждения заболеваний с раннего возраста, принятие мер по улучшению здоровья молодежи должны стать одним из важнейших приоритетов в деятельности государственных органов здравоохранения.

The results of thermographic investigation of youth aged from 16 to 25 years are presented in this work. It is shown that the remote infrared thermography is an effective diagnostic method to identify human diseases, especially in the early stages of manifestation of the disease. Thermography is simple to perform and easy for the patient. Fundamentals of lifestyle is a major factor in the prevention and the development of many diagnosed diseases, failure of which leads to the pathological changes in the body of young people which have been identified by us in this work. Disease prevention at an early age, taking steps to improve the health of young people must become a top priority in government health care.

Ключевые слова: *термограф, молодежь, дистанционная инфракрасная термография, здоровый образ жизни, профилактика.*

Введение

Диагностирование заболеваний человека на ранних стадиях с применением современных неинвазивных и доступных методов является залогом успешного лечения.

Метод тепловизионной диагностики - это неинвазивный, высокоинформативный и абсолютно безвредный метод лучевой диагностики.

К таким современным неинвазивным методам диагностики относится компьютерная термодиагностика, которая базируется на регистрации и дальнейшей обработке тепловых измерений органов и тканей человека в инфракрасном диапазоне спектра.

Современный уровень развития тепловизионной техники позволяет надежно диагностировать широкий спектр заболеваний [1-8].

В мировой клинической практике термография, вследствие своей широкопрофильности и неинвазивности, широко внедряется в медицинскую практику [1-5].

Возможность выявления заболеваний на ранней доклинической стадии, когда еще нет никаких признаков заболевания, открывает новые перспективы в выявлении незначительных отклонений и своевременно принимать необходимые меры.

В настоящее время накоплен значительный опыт и получено много информации по применению тепловизионной диагностики в медицинской практике. Научный и практический интерес представляет проведение термографической диагностики молодежи переходного периода от юношеского до зрелого возраста, так как возможность получить первичную информацию о состоянии здоровья молодежи, позволяет своевременно принимать необходимые меры по предупреждению и лечению выявленных заболеваний. Именно в период с 16 до 25 лет заканчивается формирование организма.

Основная часть

В данной работе приведены результаты термографической диагностики пациентов возрастной категории от 16 до 25 лет. Обследование прошло 244 человек. Термографические изменения были выявлены в организме у 100 мужчин и 119 женщин. Это были, в основном, спортсмены, студенты. У 25 человек термографических изменений в организме не было выявлено. Результаты термографического обследования сведены в таблицу.

Таблица 1.

| Изменение термографического рисунка в области придаточных пазух носа (38) | | | | |
|---|-------|-------|-------|-------|
| возраст | 16-18 | 18-20 | 20-22 | 22-25 |
| муж. | 2 | 1 | 10 | 4 |
| жен. | | 2 | 17 | 2 |
| Гипо(гипер)термические изменения в области щитовидной железы (12) | | | | |
| муж. | | 1 | 2 | 122 |
| жен. | | 2 | 5 | |

Таблица 2.

| Термографические изменения в области молочной железы (11) | | | | |
|---|----|---|---|---|
| | | 3 | 6 | 2 |
| Гипертермические изменения термографического рисунка бронхолегочных органов (28) | | | | |
| муж. | 1 | 2 | 4 | 5 |
| жен. | 3 | 8 | 2 | 3 |
| Искривление носовой перегородки (40) | | | | |
| муж. | 15 | 8 | 3 | 1 |
| жен. | 6 | 3 | 2 | 2 |
| Искривление позвоночника (14) | | | | |
| муж. | 2 | | 2 | 2 |
| жен. | | 3 | 2 | 3 |
| Изменения термографического рисунка в области желудочно-кишечного тракта (15) | | | | |
| муж. | | 4 | 3 | 2 |
| жен. | | 2 | 3 | 1 |
| Термографические изменения в области мочеполовой системы (11) | | | | |
| муж. | | | 3 | 2 |
| жен. | | 2 | 3 | 1 |
| Варикозное расширение вен нижних конечностей (19) | | | | |
| муж. | | 1 | 3 | 1 |
| жен. | | 4 | 7 | 3 |
| Термографическое выявление спазмов мелких артерий дистальных отделов конечностей (31) | | | | |
| муж. | 1 | 3 | 7 | 3 |
| жен. | | 4 | 9 | 4 |

Полученные данные по результатам обследования базировались на анализе термографических снимков.

Рассмотрим термограммы типичных проявлений тех или иных заболеваний в порядке, представленном в таблице. На рис. 1 представлена термограмма больного с классическим острым двусторонним гайморитом, подтвержденного клинически и рентгенологически. Градиент температуры в областях, указанных

цифрами 1,2 соответственно составляет $+2,5^{\circ}\text{C}$, что свидетельствует о гнойном гайморите.

На рис. 2 приведена термограмма больной с гипертермическими образованиями в левой доле щитовидной железы. Градиент температуры в области образования составляет $+(0,7-1,2)^{\circ}\text{C}$. Пациентка находится на диспансерном учете по месту жительства.

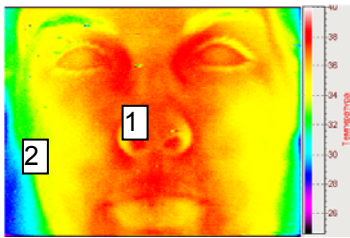


Рис.1. Термограмма больного Я.(25л) с острым двусторонним гайморитом.




Рис.2. Изменение термографического рисунка в области щитовидной железы.

У больной С. (23года) клинически определяются множественные узлы в ткани левой молочной железы. На термографической картине видны "горячие" очаги в указанной области, градиент температуры в точках, указанных стрелками 1и2, составляет +1,5°С. Следует отметить, что в случае наличия мастопатий или новообразований, изменение термографического рисунка молочной железы позволяет обнаружить эти отклонения тогда, когда их не выявляют ни рентгеновская маммография, ни УЗИ. Для более точной диагностики рядом представлена термограмма молочных желез этой же пациентки в другом цветовом изображении.

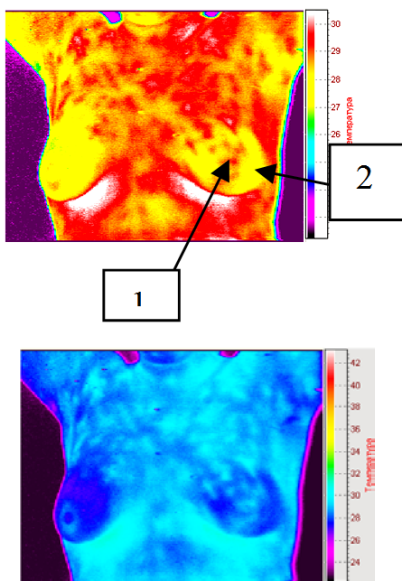


Рис.3. Больная В. 23 года. Термограмма с гипертермическими изменениями в области левой молочной железы.

Термограммы больных с остаточными явлениями перенесенных бронхолегочных заболе-

ваний показаны на рис.4. Больная Ч.(20л) (рис.4,а) -перенесенный острый бронхит, больная Н. (22 года) (рис. 4, б) - остаточные явления перенесенной пневмонии.

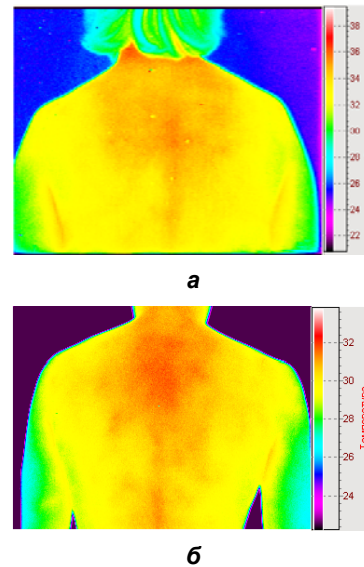


Рис.4. Термограммы больных после перенесенного острого бронхита (а) и пневмонии (б).

Искривление носовой перегородки было выявлено у 40 пациентов, которое было связано либо вследствие аномалии развития лицевого скелета (11 чел.) или травмы (29 чел.). Затрудняя отток секрета из придаточных пазух, искривленная носовая перегородка может способствовать развитию синусита, а также нарушению дыхательной функции. Кроме того, искривление носовой перегородки приводит к нарушению кровоснабжения хрящей носа. Термограммы пациентов с искривленной носовой перегородкой приведены на рис. 5.

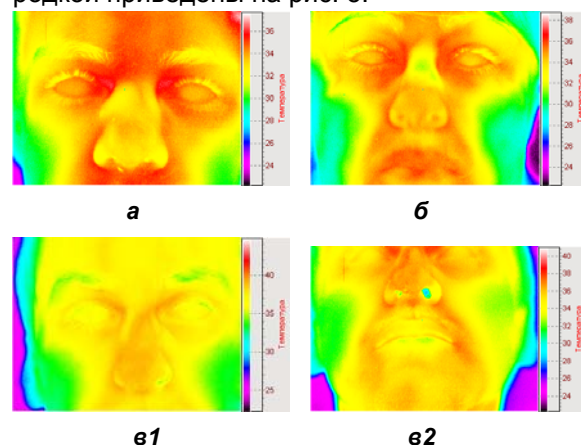


Рис.5. Больная К. (21 год). Термограмма лица с искривлением носовой перегородки вследствие травмы (а). Больной Х. 17л. Термограмма лица с врожденным искривлением носовой перегородки (б). Термограмма лица пациента С. (23 года) с искривлением носовой перегородки (в1) и термограмма лица того же больного, показывающая затрудненный процесс дыхания (в2).

Больная Р. 21 год. Жаловалась на боли в пояснично-крестцовом отделе позвоночника. Магнито-резонансная томография патологии не выявила. При инфракрасной дистанционной термографии (рис. 6) обнаружен S-образный сколиоз пояснично-крестцового отдела позвоночника, что дало возможность установить причину боли.

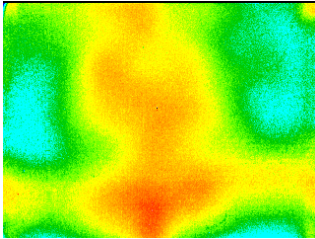


Рис.6 Больная Р. Термограмма пояснично-крестцового отдела позвоночника с S-образным сколиозом

Больная М. 20 лет. На приведенной термограмме (рис.7) показан выраженный миофасциальный синдром остеохондроза верхнегрудного отдела позвоночника, подтвержденного рентгенологическим обследованием.

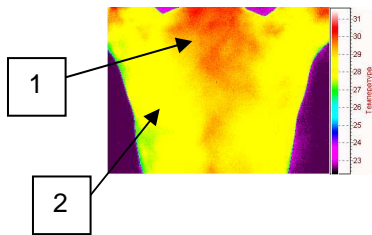


Рис. 7. Больная М. 20 л. Термограмма верхнегрудного отдела позвоночника с выраженным миофасциальным синдромом остеохондроза

Градиент температуры в точках, указанных стрелками 1и2 составляет $+1,8^{\circ}\text{C}$.

Градиент температуры в той же области после двухнедельного лечения снизился до $+1^{\circ}\text{C}$, что свидетельствует о положительной динамике и результативности проводимого лечения.

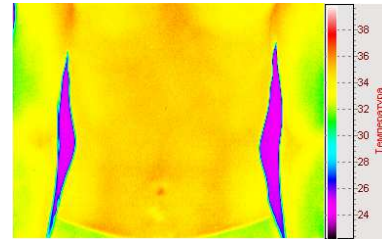
Проведение термографического обследования пациентов в области желудочно-кишечного тракта представляет сложную задачу, так как требует соответствующей подготовки пациента к обследованию.

Термографически выявляются заболевания печени, поджелудочной железы, функциональные нарушения в работе кишечного тракта. Соответствующие термограммы показаны на рис.8.

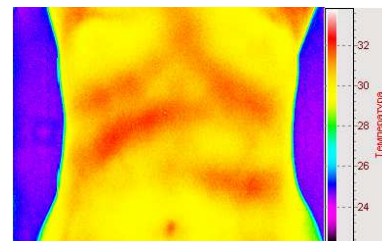
Термограмма в области проекции желудочно-кишечного тракта без всяких патологий представлена на рис.8(а).

На рис. 8(б) показана термограмма пациентки О.(25 лет) после перенесенного гепатита

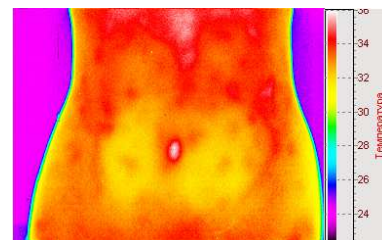
А. Градиент температуры в области печени и соседних областях составляет $(+1,5-1,7)^{\circ}\text{C}$. Термограмма пациента с функциональным нарушением в области тонкого кишечника представлена на рис. 8(в). Градиент температуры в области тонкого кишечника и соседних областей составляет $-(2,2- 2,5)^{\circ}\text{C}$.



а



б



в

Рис. 8. Термограммы пациентов с различными нарушениями в области желудочно-кишечного тракта

Больной С. 20 лет. Предъявлял жалобы на боли в поясничной области, дизурические расстройства (рис. 9). При термографическом обследовании выявлены очаги повышенной температуры в области проекции обеих почек.

Градиент температуры в области проекции почек и соседней области составляет $+2^{\circ}\text{C}$. При дальнейшем обследовании обнаружен двусторонний хронический пиелонефрит в стадии нестойкой ремиссии.

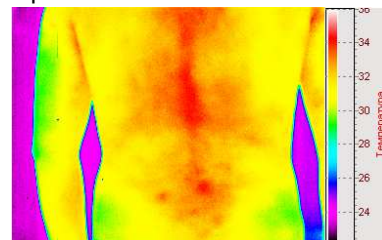

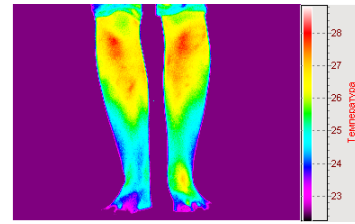
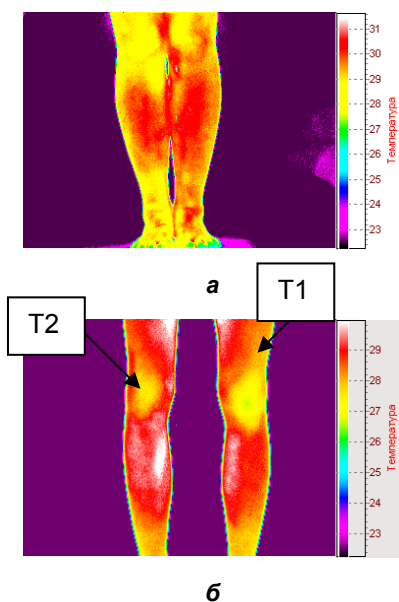
Рис.9. Больной С.20л. Термограмма больного с двусторонним хроническим пиелонефритом

В связи с занятием спортом, физическими нагрузками, а также влиянием наследственного фактора у молодежи в указанном возрасте термографические обследования показывают высокий процент патологических изменений опорно-двигательного аппарата.

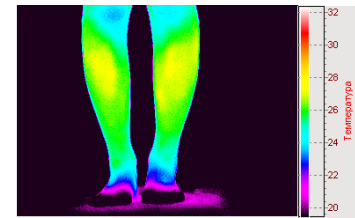
На рис. 10 показаны термограммы больных с патологиями в области опорно-двигательного аппарата. Больная Ш. 17 лет (рис. 10, а) - начинающееся варикозное расширение вен обеих конечностей, несколько более выраженное слева, клинически в стадии полной компенсации. Из анамнеза выяснено, что мать и бабушка по материнской линии страдают варикозным расширением вен нижних конечностей.

Больной Б. 19 лет (рис. 10, б). В 13 лет перенес перелом левой бедренной кости в нижней трети со смещением. Произведен металлоостеосинтез перелома интрамедуальным стержнем. В настоящее время температура в области консолидированного перелома бедренной кости (Т2) ниже, чем в симметричной области (Т1). Перелом левой бедренной кости привел к отклонению в ее развитии и деформации коленного сустава.

Больная Д. 18 лет (рис. 10, в). Больная К. 23 г (рис. 10, г). Термограммы показывают выраженную венозную недостаточность обеих нижних конечностей различной степени тяжести. Определяется резкое понижение температуры дистальных отделов обеих голеней. Градиент температуры в области нижних третей голеней -4°C , в области пальцев стоп $-(7-10)^{\circ}\text{C}$, у больных наблюдается спазм мелких артерий дистальных отделов нижних конечностей. Больные жаловались на зябкость и боли в пальцах ступни.



в



г

Рис.10. Термограммы пациентов с выраженной венозной недостаточностью

Больной П. 20 лет В течении года жалуется на боли в области шейного отдела позвоночника, особо на онемение левой кисти. Клинически установлен диагноз- левосторонний радикулярный синдром, отмечается также синдром лестничной мышцы, слева-вертебробазилярный синдром. В результате снижения тонуса сосудов левой руки почти на 10°C снижена температура пальцев левой кисти, что хорошо демонстрируется термограммой, приведенной на рис. 11.

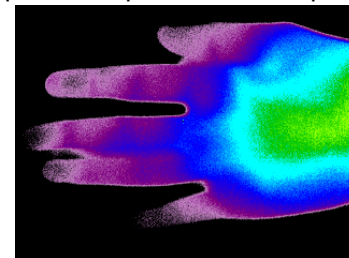


Рис. 11. Больной П. 20 лет. Термограмма левой кисти

Выводы

Выполненная работа показала, что применение неинвазивной дистанционной инфракрасной термографии в качестве диагностического метода обследования пациентов обеспечивает принципиально новый уровень и качество детализации термотопографии кожных покровов и расположенных ниже тканей.

Возможность уверенно визуализировать термотопографии кожных покровов с градиентом температуры $(0,07-0,1^{\circ}\text{C})$ позволяет пересмотреть классическую термосемиотику и значительно расширить количество информативных диагностических критериев.

Показана высокая информативность метода термографии при диагностировании за-

болеваний человека на ранних стадиях (особенно это важно для молодежи), что позволяет своевременно выявлять патологические изменения в организме и своевременно проводить необходимое лечение.

Полученные результаты по исследованию состояния здоровья молодежи показали, что большая часть пациентов имеет те или иные изменения в организме, процент которых, по мнению авторов, в этом возрасте должен быть значительно ниже.

Основы здорового образа жизни являются одним из главных факторов предупреждения и развития многих выявленных заболеваний, несоблюдение которого и приводит к тем патологическим изменениям в организме, которые были выявлены нами в процессе выполнения данной работы.

Литература

1. *Вайнер Б.* // Матричные тепловизионные системы в медицине. - 1999. - Врач. - №10. - С.30-31.
2. *Ring, E.F.J. and Ammer, K.* // The technique of infrared imaging in medicine. -2000.-№10.- P.7-14.
3. *Park J.V., Kim S.H., Lim D.J. et al.* The role of thermography in clinical practice: review of the literature. *Thermology International.*-№13.- P.77-78.
4. *Ammer K.* // *Thermology 2003-A computer-assisted literature survey with a focus on non-medical applications of thermal imaging.* - 2004.-№14(1). - P.5-36.
5. *Nicholas A. Diakides, Joseph D. Bronzino* // *Medical Infrared imaging.*-2006.- CRC Press Taylor Group LLC, London, Nev. York.-451p.
6. *Венгер Є.Ф., Дунаєвський В.І., Коллюх О.Г., Соловийов Є.О.* // Тепловізійна діагностика раннього виявлення захворювань людини.-2006.- *Електроника і зв'язь.- Тематический випуск "Проблеми електроніки", ч.2.-К.-С.79-83.*
7. *Розенфельд Л.Г., Венгер Є.Ф., Лобода Т.В., Самохін А.В., Колотілов М.М., Коллюх О.Г., Дунаєвський В.І.* // Дистанційний інфрачервоний термограф з матричним фотоприймачем та досвід його використання у клінічній лікарні. *Укр. радіолог. журн.*-2006.-№4.- С.450-456.
8. *Розенфельд Л.Г., Самохін А.В., Венгер Є.Ф., Колотілов М. М., Коллюх О.Г., Дунаєвський В.І.* // Дистанційна інфрачервона термографія в ортопедії та травматології. Променева діагностика, променева терапія.-2007.- №1.-С.5-8.
9. *Дехтярев Ю.П., Мироненко С.А., Ничипорук В.И., Дунаевский В.И., Дистанционная инфракрасная термография в диагностике заболеваний и последствий травм у спортсменов* // *Журнал Российской ассоциации по спортивной медицине и реабилитации больных и инвалидов.*-2009.-№4.-С.49-52.
10. *Nicholas A. Diakides, Joseph D. Bronzino* // *Medical Infrared imaging.*- 2006.- CRC Press Taylor Group LLC, London, Nev. York.-451p.
11. *Розенфельд Л.Г., Венгер Є.Ф. Лобода Т.В., Самохін А.В., Колотілов М.М., Коллюх О.Г., Дунаєвський В.І., Кравченко В.О.* Дистанційний інфрачервоний термограф з матричним фотоприймачем та досвід його використання у клінічній лікарні // *Укр. радіолог. журн.*-2006.- №4.- С.450-456.
12. *Розенфельд Л.Г., Венгер Є.Ф., Коллюх А.Г., Самохін А.В., Колотілов Н.Н., Дунаєвський В.І.* Матричний напівпровідниковий фотоприймач інфрачервоного випромінювання і його застосування в біотехнологіях // *Електроніка і зв'язь. Біомедицинські прилади і системи.*-2007.-Ч.2- С.27-29.
13. *Розенфельд Л.Г., Колотілов Н.Н., Заболотная Д.Д., Коллюх А.Г., Дунаевский В.И.* Первый опыт применения отечественного дистанционного инфракрасного термографа с матричным фотоприемником в оториноларингологии // *Журнал ушных, носовых и горловых хвороб.*-2006.-№5-с.-С.135-136.
14. *Заболотный Д.И., Розенфельд Л.Г., Колотілов Н.Н., Венгер Є.Ф. Коллюх А.Г., Заболотная Д.Д., Дунаевский В.И.* Новые возможности дистанционной инфракрасной термографии в оториноларингологии // *Журнал ушных, носовых і горлових хвороб.*-2006.- №5.-С.2-5.
15. *Розенфельд Л.Г., Мачулин В.Ф., Венгер Є.Ф., Колотілов Н.Н., Самохін А.В., Заболотная Д.Д., Коллюх А.Г., Дунаевский В.И., Соловьев Е.А.* Дистанционная инфракрасная термография: достижения, современные возможности, перспективы // *Врачебное дело.*-2008.-№5-6.-С.119 - 124.
16. *Розенфельд Л.Г., Самохін А.В., Венгер Є.Ф., Лобода Т.В., Колотілов Н.Н., Коллюх А.Г., Дунаевский В.И.* Дистанционная инфракрасная термография как современный неинвазивный метод диагностики заболеваний // *Украинский медицинский часопис.*-2008.-№6.-С. 1-6.