

УДК 621.397.3:04/932

Ю.П. Дехтярев, канд. мед. наук, В.И. Ничипорук, С.А. Мироненко, И.С. Ковальчук,
Е.Ф. Венгер, д-р физ.-мат. наук, В.И. Дунаевский, канд. физ.-мат. наук, В.И. Котовский, канд. техн. наук

Место и роль дистанционной инфракрасной термографии среди современных диагностических методов

Посвящается памяти Коллюха Алексея
Галактионовича

В работе проведен анализ основных существующих радиологических диагностических методов выявления заболеваний человека. Показано, что метод дистанционной инфракрасной термографии, позволяет определять патологические изменения в организме задолго до их клинического проявления. Особенно актуально применение термографии для ранней диагностики предопухолевых образований в молочных железах у женщин.

The analysis of main existent radiological diagnostic methods for determine the human diseases is provided in this work. It was shown that the infra-red distance thermography method allows determining the pathological changes in the organism long before its clinical manifestations. It is especially actual to use the thermography for early diagnosis of the pre-tumor masses in the woman mammary glands.

Введение

Среди существующих диагностических методов исследований термография занимает особое место, учитывая возможность корреляции между выраженностью клинических проявлений заболевания и температурой кожных покровов [1-25].

В медицине это исследование стало применяться с 60-х годов XX века. Новая технология всегда вызывает взрыв энтузиазма у исследователей. Однако несовершенство аппаратов, отсутствие опыта расшифровки термограмм, появление других диагностических методов постепенно привело к снижению интереса к этому виду диагностики. Появление новых современных термографических аппаратов с высокой разрешающей способностью и возможностью регистрировать температуру с точностью до 0,01-0,05°C возобновило интерес к этому виду диагностики. Термографический метод диагностики относится к диагностической радиологии.

Современная диагностическая радиология использует:

- рентгеновские лучи, поглощаемые тканями (рентгеновские исследования);

- радиочастотное излучение, возникающее при возбуждении непарных ядер атомов в магнитном поле (магнитно-резонансная томография);
- радиоактивные изотопы, концентрирующиеся в определенных тканях и испускающие гамма-излучение (радионуклеидная диагностика);
- высокочастотные лучи направленных ультразвуковых волн, отражающиеся обратно в направлении датчика (ультразвуковое обследование);
- инфракрасные волны, самопроизвольно испускающиеся тканями (инфракрасная визуализация, термография).

Во всех этих методах, кроме ультразвукового, используется электромагнитное излучение в различных областях энергетического спектра. Рассмотрим кратко особенности каждого из перечисленных диагностических методов.

Основная часть

Рентгеновское изображение создается непосредственно в среде -детекторе. Рентгеноскопия применяется с начала XX столетия.

Рентгеновская компьютерная томография (РКТ) это объективный высокоинформативный метод отображения нормальной и патологической анатомии различных органов и систем, позволяет получать последовательно серию изображений срезов того или иного органа толщиной от 1мм, детализировать проявление разных опухолевых и опухолево-подобных процессов.

Ультразвуковая диагностика на сегодняшний день является одним из наиболее часто используемых методов выявления заболеваний внутренних органов. Однако достоверность ультразвуковой диагностики зависит от технического уровня используемого оборудования и результативность диагностики снижается из-за отрицательного влияния газа, содержащегося в легких, жировой ткани. С целью повышения эффективности ультразвукового исследования разрабатываются и применяются дополнительные методики, а именно: разработка методик с использованием эффекта Допплера; интраоперационные ультразвуковые исследования; ультразвуковая лапаро-и тораскопия; примене-

ние гибких зондов-катетеров для ультразвуковой эндоскопии.

Магнито-резонансная томография позволяет получить изображение сечения любой части тела. При визуализации воздух или кости не являются помехой. Ионизирующее излучение не используется.

Радионуклеидная диагностика в отличие от ультразвуковой и магнито-резонансной - не только отображает анатомо-топографическую структуру исследуемых объектов, но и представляет собой метод функциональной визуализации. Радионуклеидная диагностика включает следующие основные разделы: гаммасцинтиграфию; позитронно-эмиссионную томографию; радиоиммунологический анализ.

Термография – метод лучевой диагностики, основанный на регистрации спонтанного инфракрасного излучения кожных покровов человеческого тела, пропорционального его температуре, обусловленного процессами теплопродукции и радиационной теплоотдачи в органах и тканях организма в диапазоне электромагнитных волн длиной 0,8...50 мкм.

Рассмотрим отличия термографии от других диагностических методов на примере определения функционального состояния структур позвоночника и связанных с ним образований.

Изменения в позвоночнике определяют на основании: объективного исследования - этот метод отчасти субъективен, поскольку ограничен субъективностью восприятия информации врачом, - субъективной оценкой своих ощущений пациентом; рентгенография позволяет определять только состояние костных образований и их взаимоотношение; магнито-резонансная томография позволяет определять только строение позвоночника, видно состояние межпозвонковых дисков и мягких тканей. Это безболезненное обследование, не представляющее риска для здоровья пациента. Однако этот метод неприемлем для пациентов при наличии искусственного хрусталика, кардиостимулятора, металлических протезов и имплантатов, осколков после ранения.

Термография - объективно выявляет активные участки повышения либо понижения локальной температуры как до развития явных структурных изменений, так и на стадии выраженных изменений.

Все эти исследования не заменяют, а дополняют друг друга, позволяя врачу получать более полноценное представление о состоянии позвоночника.

Следует отметить, что все выше названные диагностические методы обеспечивают полуече-

ние изображений на основе только одного физического параметра (при ультразвуковой диагностике это эхогенность тканей, при рентгенографии и рентгеновской компьютерной томографии - коэффициент поглощения рентгеновских лучей, при радионуклеидных исследованиях - регистрация гамма-излучения радионуклидов).

Термография помогает выявить соотношение между выраженностью клинических проявлений заболевания и температурой кожных покровов. Накопленный к настоящему времени клинический опыт применения инфракрасной компьютерной дистанционной термографии в различных областях медицины, а также появление нового поколения термографической аппаратуры позволяет регистрировать и адекватно интерпретировать разнообразные и порой весьма незначительные изменения нормального теплового рисунка поверхности тела исследуемого пациента.

Особое значение приобретает термография для массовых скрининговых обследований женщин с целью раннего обнаружения предопухолевых заболеваний и рака молочной железы, так как онкологическая заболеваемость молочной железы растет во всем мире. По данным ВОЗ ежегодно выявляется около 1 млн новых случаев рака молочной железы, а умирает от этой патологии 590 тыс. женщин [6]. Актуальна эта проблема и для жителей Украины.

На сегодняшний день основным методом скрининга и диагностики патологии молочной железы является рентгеновское обследование - маммография. Вспомогательным методом диагностики является ультразвуковая диагностика предопухолевых заболеваний и рака молочной железы. К сожалению, эти виды обследований никак не могут полностью обеспечить раннюю диагностику опухолей груди, а из-за рентгеновского облучения в процессе обследования частое применение маммографии нежелательно.

Рассмотрим особенности маммографического обследования. Минимальный размер проникающей опухоли, который маммография может определить составляет 4 мм (во многих случаях маммография не определяет и более крупные образования). Иногда проходит несколько лет пока опухоль достигнет таких размеров. Возрастает риск облучения для молодых женщин детородного возраста. Кроме того, при обследовании женщин детородного возраста точность маммографии снижается из-за высокой плотности тканей молочной железы. Но именно у молодых женщин обнаружение рака молочной железы более критично, так как у них

раковая опухоль развивается быстрее, чем у женщин старшего возраста [8].

Термография, наоборот, видит не структуры, а физические процессы, протекающие в теле. Поэтому с ее помощью удастся обнаружить процесс опухолеобразования на начальном этапе, когда физическое тело опухоли имеет крайне малые размеры. Это позволяет держать под контролем болезнь и принимать соответствующие меры.

Термография, как диагностический метод, позволяет сколь угодно часто проходить обследование без возрастных и временных ограничений. Относительно простая и дешевая диагностика состояния молочных желез позволяет проводить мониторинг данных, накапливать необходимую информацию в течение жизни.

Распространение рака молочной железы происходит по лимфатическим сосудам, которые находятся в региональной близости молочных желез и подмышечной области. Термография позволяет определить патологические процессы в любом участке молочной железы, включая и зоны лимфооттока.

Термография не имеет противопоказаний к обследованию, позволяет вести после комбинированного лечения больных непрерывный (в интенсивной терапии) и длительный (ежедневный, еженедельный, ежемесячный) мониторинг в процессе реабилитации больных в период ремиссии заболевания, определять термофармакодинамику лекарственных средств, позволяет получать системные и количественные показатели функционирования здорового и больного организма и др. [3-5,8,17,18,20].

Термография является одним из методов, обладающим абсолютной безвредностью и отсутствием противопоказаний к ее использованию.

Сегодня при помощи термографии диагностируются: опухоли молочных желез; воспалительные заболевания и опухоли яичников; воспалительные заболевания лор-органов; заболевания опорно-двигательного аппарата воспалительного характера; заболевания сосудов и нервов конечностей; заболевания щитовидной железы; воспалительные заболевания мочеполовой системы; некоторые воспалительные заболевания желудочно-кишечного тракта.

В данной работе приведены результаты термографического обследования молочных желез на примере раннего обнаружения образований в молочной железе и перерождение их со временем в злокачественную опухоль.

Результаты исследований

Исследования проводились на термографе, параметры которого описаны в [4,5]. На протя-

жении длительного периода проводилось обследование молочных желез пациенток разных возрастных категорий.

Термограмма больной с гипертермическим новообразованием правой молочной железы приведена на рис.1(а). Градиент температуры в области гипертермии, указанной стрелкой и соседними участками составлял $+1,2^{\circ}\text{C}$. Гипертермическая зона левой молочной железы расположена в области проекции сосудистого рисунка рис.1 (б).

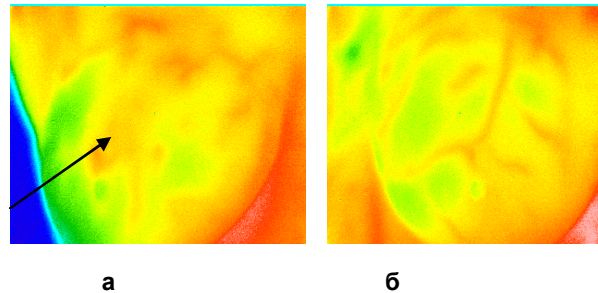


Рис.1. Больная К. 56л. Гипертермия правой молочной железы (показана стрелкой). Левая молочная железа приведена для сравнения

В связи с переменой места жительства больная обратилась вновь через 3 года. При термографии той же молочной железы было обнаружено, что площадь гипертермического рисунка возросла и градиент температуры в зоне (рис.2), показанной стрелкой и соседней областью, составляет $+1,9^{\circ}\text{C}$.

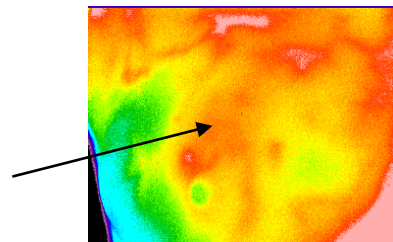


Рис.2. Больная К. 59л. Правая молочная железа с зоной гипертермии в области правой молочной железы

Для верификации процесса проведено - маммография, ультразвуковое исследование, биопсия в очаге зоны гипертермии правой молочной железы. В результате установлен диагноз - инвазивная протоковая карцинома правой молочной железы ($T_1N_0M_0$)-1-я стадия по международной классификации TNM).

Выполнена рентгеновская маммография в двух проекциях (СС и МЛО): общая структура представлена инволюцией и рассеянными фиброглангулярными уплотнениями, локализованными преимущественно в верхнелатеральных квадрантах и субареоларно. В верхнелатеральном квадранте слева определяется интра-

маммарный лимфатический узел. Справа на границе верхних квадрантов определяется образование повышенной плотности неправильной формы, с нечеткими краями, размером 3,2х2,0 см, с включением микрокальцинатов.

Ультразвуковое обследование правой молочной железы у пациентки К. показало: на 12 часов определяется образование сниженной эхогенности (рис.3), неправильной формы, с нечеткими краями, размером 2,6х2,5 см, деформирующее связки Купера. Данные ультразвукового обследования полностью совпадают с данными термографического обследования (смотри рис.2).

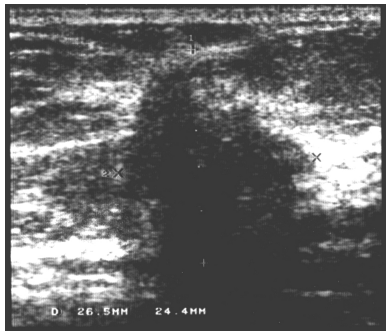


Рис.3. Образование сниженной эхогенности на 12 часов правой молочной железы

Приведенные результаты исследований показывают, что термография может применяться как специфический неинвазивный метод ранней диагностики патологий молочной железы задолго до их клинического проявления.

Выводы

Наряду с имеющимся арсеналом высокоэффективных диагностических методов обследования пациентов важную роль играет и термографический метод диагностики, который позволяет выявлять заболевания в организме человека на ранней, доклинической стадии, проводить массовые обследования без ущерба здоровью пациентов, многократно применять ее на разных этапах лечения и оценивать его эффективность.

Приведенные результаты обследования молочных желез показали, что термодиагностика позволяет определять патологические изменения задолго до их клинического проявления.

Метод термодиагностики целесообразно возродить как эффективный неинвазивный диагностический метод особенно в целях раннего выявления патологических изменений в организме человека.

Правильно организованная работа, которая включает метод термографии в систему диагностики заболеваний молочных желез, позволяет

усовершенствовать систему вторичной профилактики рака молочной железы, уменьшить количество хирургических биопсий и связанных с этим моральных и финансовых затрат, уменьшить нагрузку на онкологические учреждения и своевременно направлять больных в специализированные лечебные учреждения.

Литература

1. Розенфельд Л.Г. Основы клинической дистанционной термодиагностики.// Киев: Здоровье.-1988. - 222с.
2. Драгун В.Л., Филатов С.А. О построении компьютерного термографического атласа человека. //АНК "Институт тепло- и массообмена им. А.В. Лыкова НАНБ.- 2008.-С.249-250.
3. Ткаченко Ю.А., Голованова М.В., Овечкин А.М. Клиническая термография (обзор основных возможностей). //Ростов-на Дону,- 1999.-274с.
4. Розенфельд Л.Г., Венгер Э.Ф., Лобода Т.В., Самохин А.В., Колотілов М.М., Коллюх О.Г., Дунаєвський В.І. Дистанційний інфрачервоний термограф з матричним фотоприймачем та досвід його використання у клінічній лікарні. //Укр. радіолог. журн.-2006.- №4.-С.450-456.
5. Венгер Э.Ф., Дунаєвський В.І, Коллюх О.Г., Соловйов Є.О. Тепловізійна діагностика раннього виявлення захворювань людини. //2006.- Електроніка і зв'язь.- Тематичний випуск "Проблеми електроніки", ч.2.-К.-С.79-83.
6. Тарасовська Е.В. Рентгенівська маммографія в діагностиці раку грудної залози. //Променева діагностика, променева терапія.-2007.-№3.-С.56-60.
7. Иваницкий Г.Р. Тепловидение в медицине.// Вестник РАН.-2006.-№1.- С.48-58.
8. Nicholas A.Diakides, Joseph D. Bronzino Medical Infrared imaging.//2006.- CRC Press Taylor Group LLC, London, Nev. York.-451p.
9. Алыпova Е.Е., Дейнега В.Г. Диагностические возможности инфракрасной термографии в клинической практике врача-интерниста //Запорожский медицинский журнал.- 2005.- №2(28).С.106-108.
10. Иваницкий Г.Р., Деев А.А., Маевский Е.И. и др. Возможности термографии в современной медицине: исследование пространственного изменения температуры кожи человека при введении перфторана, //Доклады АНРФ.- 2003.-Т.3943.-С.419-423.
11. Губкин С.В., Веремей Э.Г., и др. Атлас термограмм в ревматологии: для врачей ревматологов, врачей интернов и клинических

- ординаторов. //Из- во "Новое знание".- Россия.-2002.-116с.
12. *Мазурин В.Я.* Медицинская термография.- М.: Медицина.-1989.-С.120-123.
13. *Вайнер Б.* // Матричные тепловизионные системы в медицине. -1999.- Врач.-№10.-С.30-31.
14. *Ring, E.F.J. and Ammer,K.*// The technique of infrared imaging in medicine.- 2000.-№10.- P.7-14.
15. *Бабоша В.О., Абдель Кадер Тайсир, Кравцова Г.В., Солоніцин Є.О.* Можливості термографії та реовазографії в діагностиці пухлинного ураження проксимального відділу великої гомілкової кістки //Український медичний альманах.-2005.-Том 8, №29 (додаток).-С.10-13.
16. *Курець О.О.* Особливості термографічної картини у дітей із затяжним бронхо-легеневими захворюваннями. //Педіатрія, акушерство та гінекологія.-2005.-№1.-С.19-21.
17. *Ringertz H* // Radiation risk attract growing attention Diagnostic imaging Eurohe.-2003/-№5.- P.15-17.
18. *Виноградов В.И., Веретеннов И.С., Слезко В.Н., Пугач Г.И., ЛандаВ.А., Большакова Г.И.* Некоторые аспекты применения термографии при реабилитации пациентов с нарушением функций опорно-двигательной и нервной систем.// Функциональная диагностика.-2005.-№3.-С.72-78.
19. *Княжев В., Инкова М.* Новый подход к оценке термографической картины артериальной перфузии при хронической артериальной непроходимости нижних конечностей. //Новости лучевой диагностики.- 2002. С.1-7.
20. *Ammer K.* // Diagnosis of Raynaud"s phenomenon by thermography Skin research and Technology.- 1996.- V2/4.-P.182-185.
21. *Змечник Т.В., Ларин С.И.* Возможности термографии в диагностике варикозной болезни нижних конечностей //Флебология.- 2009.-с. 10-14.
22. *Розенфельд Л.Г., Самохин А.В., Венгер Є.Ф., Колотілов М.М., Коллюх О.Г., Дунаєвський В.І.* Дистанційна інфрачервона термографія в ортопедії та травматології. // Променева діагностика,променева терапія.- 2007.-№1.- С.5-8.
23. *Park J.V., Kim S.H., Lim D.J. et al.* //The role of thermography in clinical practice: review of the literature. Thermology International.-№13.-P.77-78.
24. *Ammer K.* Thermology 2003-A computer-assisted literature survey with a focus on non-medical applications of thermal imaging. - 2004.-№14(1).-P.5-36.
25. *Уилмор Дж.Х., Костилл Д.Л.* Физиология спорта и двигательной активности. //Пер. с англ. К.: "Олимпийская литература".-1997.- 502с.